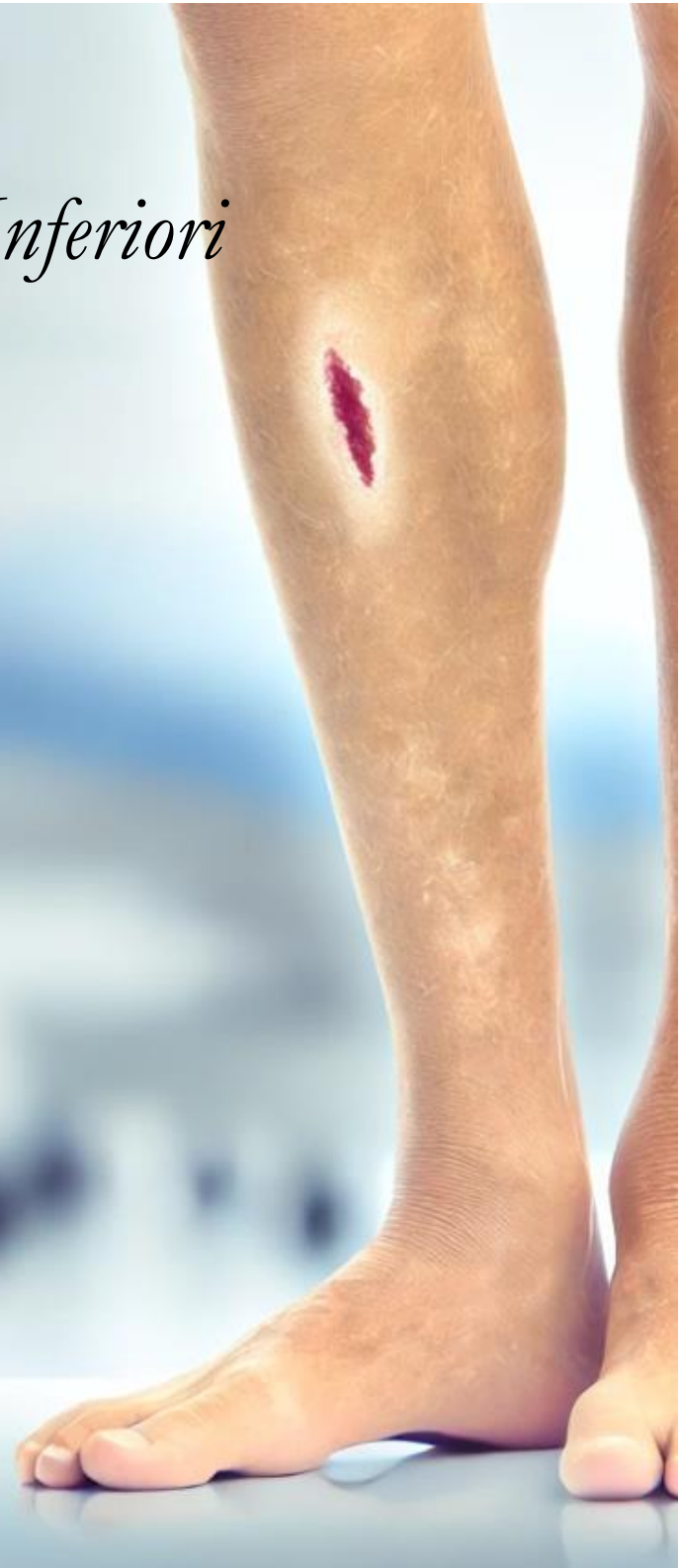

Le Ulcere degli Arti Inferiori Correlate all'Utilizzo dell'Idrossiurea.

Narrative Review

Ottobre 2024



**L'Immagine della copertina è generata tramite AI e non rappresenta una lesione causata da Idrossiurea.*

"To make this world a better place for patients and family who are fighting against chronic wounds"



Centro Internazionale Nursing Vulnologico

EXERCEO

Disclaimer

Le indicazioni qui riportate sono state vagliate attentamente e sono il frutto dello scanning della letteratura scientifica. Nonostante sia stata posta la maggior cura possibile, né gli autori coinvolti nel processo di revisione, screening, eleggibilità e traduzione dei contenuti né il CINV si assumono alcuna responsabilità sulla accuratezza delle informazioni contenute riguardo ad eventuali danni a persone o qualsivoglia problema causato da errori o omissioni nel contenuto di questo lavoro.

Copyright

Questo documento non è soggetto ad alcun copyright e può essere utilizzato per scopi puramente educativi.

La seguente citazione è gradita: CINV Centro Internazionale Nursing Vulnologico (2024). *Le Ulcere degli Arti Inferiori Correlate all'Utilizzo dell'Idrossiurea. Narrative Review.*

Pubblicato online Novembre 2024.

Questa revisione non riceve alcun finanziamento.

Contatti

CINV Centro Internazionale Nursing Vulnologico

Via Marco Polo, 7 – 10060 San Secondo di Pinerolo

Sito web: www.cinv.eu

“To make this world a better place for patients and family who are fighting against chronic wounds”



Saluti da Massimo Rivolo,

Direttore Clinico Centro Internazionale Nursing Vulnologico CINV.

Questo report fa seguito all'ultima pubblicazione sugli antibiotici topici per le ulcere. Il lavoro che abbiamo preparato in questo mese è dedicato alle lesioni degli arti inferiori correlate dall'uso dell'Idrossiurea.

Le ulcere correlate all'uso dell'Idrossiurea sono particolarmente difficili da trattare e hanno un tragitto di guarigione molto lento. In questo report ci siamo concentrati sull'eziologia, valutazione delle lesioni, trattamento locale e prognosi di queste ulcere.

Vi ricordiamo inoltre la nostra ultima pubblicazione in pre-print sul College of Phlebology UK ([Link](#))




Imbattersi in lesioni causate da Idrossiurea può essere un evento raro, ma non rarissimo, specialmente per coloro che lavorano full-time in campo vulnologico.

Riconoscerle e saperle interpretare correttamente ci evita di trattare “in tenebris” queste lesioni, talvolta per periodi prolungati e in modo completamente non evidence-based.

Questa revisione narrativa prova a far luce e a fornire, sempre che ve ne sia la possibilità, indicazioni eziologiche e di trattamento.

Cos'è una revisione narrativa? Quali sono i suoi limiti? Puoi cliccare su questo [link](#) per avere delle informazioni in merito.

Potete seguirci anche su Facebook alla pagina dedicata al CINV. 

MISSION: Insieme possiamo edificare e “costruire un mondo migliore per i pazienti e le famiglie che lottano contro le ulcere cutanee croniche”

Massimo RIVOLO, RGN, BSc (Hons), MSc Wound Care. Independent TVN Consultant. Lymphoedema Specialist.

Clinical Director CINV International Centre Wound Care Nursing.

Sito web: www.cinv.eu

Conflitto d'interessi: Nessuno

“To make this world a better place for patients and family who are fighting against chronic wounds”



Sommario

Le Ulcere degli Arti Inferiori Correlate all'Utilizzo dell'Idrossiurea.	Pag. 5
Strategia di ricerca	Pag. 6
Risultati	Pag. 7
Discussione	Pag. 8
Conclusioni e implicazioni per la pratica	Pag. 10
Key Messages	Pag. 11
Appendice A	Pag. 12
Appendice B	Pag. 25
Bibliografia	Pag. 28

Autore

Massimo Rivolo, RGN, BSc (Hons), MSc Wound Care. Independent Tissue Viability Nurse Consultant. CINV Clinical Director. IT

Revisori

Ilaria TEOBALDI, Independent Podiatrist, MSc Wound Care. Verona, IT

Fabio GRANATA, Podiatrist, RGN, MSc Wound Care, Lymphedema specialist. DFU Specialist. Independent Tissue Viability Nurse and Podiatrist. Codogno. IT

Fabio BELLINI, RGN, MSc Wound Care, MSc Management. Independent Tissue Viability Nurse. IT

Luca INNOCENTI. RGN, MSc Wound Care, Azienda USL Toscana Centro Firenze, IT

“To make this world a better place for patients and family who are fighting against chronic wounds”

Le Ulcere degli Arti Inferiori Correlate all'Utilizzo dell'Idrossiurea

Introduzione

L'Idrossiurea è un chemioterapico che inibisce la ribonucleotide reductasi nella fase S (sintesi) del ciclo cellulare (*Flora et al, 2020*) ed è comunemente usato per trattare patologie mieloproliferative, come la policitemia vera e trombocitemia essenziale (*Hwang et al, 2009*). L'impiego a lungo termine dell'Idrossiurea può indurre complicazioni cutanee, tra cui lo sviluppo di ulcere croniche agli arti inferiori, che rappresentano circa il 9% degli effetti collaterali di questo farmaco (*Hwang et al, 2009*). Altri studi riportano percentuali di ulcere correlate alla idrossiurea che possono variare tra il 7 e 10% (*Simeonovski et al, 2018*), mentre in studi di vaste dimensioni la frequenza scende al 3,5 al 5% (*Antonioli et al, 2012*),

Oltre agli effetti collaterali già menzionati, ricordiamo anche la xerosi, il prurito persistente, l'iperpigmentazione e l'atrofia cutanea (*Iancu et al, 2020*).

Le lesioni ulcerative sono generalmente rinvenibili in sede malleolare e possono essere singole o multiple e molto dolorose (*Bulte et al, 2021*). Sono lesioni ben definite, con un fondo coperto da fibrina, cute perilesionale infiammata con cicatrici stellate di color bianco e infezioni batteriche associate (*Bulte et al, 2021*).

Le ulcere tendono a non guarire se non viene interrotta la terapia e instaurato un regime terapeutico alternativo (*Ammad et al, 2021*).

Key words: Hydroxycarbamide, Hydroxiurea, Leg Ulcers, Malleolar Ulcers.

"To make this world a better place for patients and family who are fighting against chronic wounds"

Strategia di ricerca

PICO: P: Patients with Leg Ulcers

I: Treatment with Hydroxyurea

C: Standard Treatment

O: Improvement in ulcers healing.

Research String

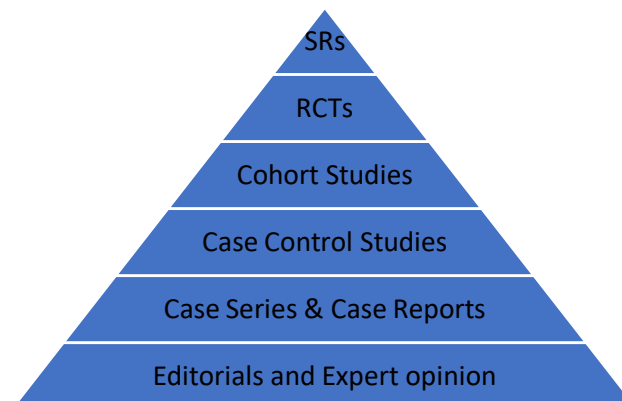(Leg Ulcers AND Hydroxyurea OR Hydroxycarbamide) AND (Healing OR Ulcer Healing OR Pain Reduction OR Recurrence).

Results: 4. Pertinent: 0

(Leg Ulcers OR Hydroxyurea OR hydroxycarbamide OR Ulcer healing)

Results: 16967 Pertinent: 24. Included: 13

Limits: Humans, 10 years old, English as language.



“To make this world a better place for patients and family who are fighting against chronic wounds”

Risultati

I documenti individuati sono stati 24, di cui 17 Case Reports, 3 Reviews e una Letter to Editor. 11 documenti sono stati esclusi.

Dalla ricerca libera sono emersi 2 documenti.

Da una iniziale analisi possiamo evincere che non vi sono studi disegnati correttamente per definire eziologia, valutazione delle lesioni, trattamento locale e prognosi di queste ulcere.

La maggior parte degli articoli sono casi trattati dai clinici (case reports) e poi condivisi. Ciò che risulta chiaro è che la sospensione

dell'idrossiurea, ove possibile, è fortemente correlata alla guarigione delle ulcere.

La prima revisione rimarca come l'idrossiurea possa causare effetti collaterali cutanei lievemente gravi e francamente gravi, quali: iperpigmentazione, xerosi e atrofia cutanea (Bulte et al, 2021). Tra gli effetti collaterali definiti gravi vengono riportati: ulcere agli arti inferiori, carcinomi cutanei, coinvolgimento della mucosa orale, tumori cutanei non-melanomi, malattia di Bowen, Merkel cell carcinoma (Bulte et al, 2021).

La causa di tali effetti collaterali è verosimilmente correlata all'effetto citotossico del farmaco.

Un articolo descrive un caso di ulcere agli arti inferiori in paziente affetto da anemia falciforme trattato con idrossiurea con remissione delle ulcere dopo sospensione del farmaco (Soya et al, 2019), così come un caso di leucemia mieloide che ha sviluppato ulcere alle gambe guarite con sospensione del farmaco (Ugwu NI et al, 2021).

Un altro case report descrive la comparsa di ulcere genitali dopo l'uso di idrossiurea guarite dopo due settimane dalla sospensione del farmaco (Blum et al, 2021).

Nella ricerca compare anche un caso di ulcere dei talloni causate dall'idrossiurea dopo 5 anni di terapia, trasformate poi in carcinomi squamocellulari infiltranti guariti con escissione chirurgica (Antar et al, 2014).

La seconda revisione rinvenuta in letteratura ha cercato di fare il punto sulle patologie cutanee correlate alla trombocitemia e all'uso della idrossiurea (Cozzani et al, 2015), riportando come le ulcere solitamente compaiono dopo circa 5 anni di trattamento e sono difficili da guarire senza la sospensione del farmaco, vengono

“To make this world a better place for patients and family who are fighting against chronic wounds”

inoltre riportate: alopecia, cheratosi attiniche, pigmentazioni ungueali e cutanee (Cozzani et al, 2015).

Un case report descrive una sindrome scleroderiforme causata dall'idrossiurea migliorata dopo sospensione del farmaco (Martin Guerra et al, 2019).

La terza revisione descrive gli eventi avversi legati alla idrossiurea, le ulcere sono appunto uno degli effetti collaterali e sono presenti in circa il 2,6-5% dei pazienti negli studi retrospettivi e fino al 12,5% negli studi prospettici (Griesshammer et al, 2021). Tra gli altri effetti collaterali citati ricordiamo: neoplasie cutanee, precancerosi, e alterazioni muco-cutanee. Anche questi autori raccomandano ove possibile la sospensione del farmaco oltre ad un controllo costante della cute e la protezione dagli effetti degli UV (Griesshammer et al, 2021).

Cinque case reports, descrivono rispettivamente: un caso di discolorazione dei denti (Okuyucu et al, 2020), l'anormale pigmentazione della cute causata da depositi di ferro (Lee et al, 2019), le ulcerazioni del cavo orale in concomitanza con l'uso dell'Idrossiurea (Badavi et al, 2015), le cheratosi acrali e le vasculiti leucocitoclastiche in pazienti con trombocitemia e uso di Idrossiurea (Worley et al, 2016) ed infine un caso di pannicolite non infettiva (Ogawa et al, 2016).

Infine, la ricerca libera ha restituito due case reports dedicati alle ulcere delle gambe causate dall'Idrossiurea in cui si descrive la comparsa di lesioni che hanno richiesto la sospensione del farmaco per consentire la guarigione (Ammad Ud Din et al, 2021 – Demirçay et al, 2002).

Discussione

La nostra revisione narrativa ha messo in luce una scarsità di studi condotti con metodologia solida sul tema delle ulcere cutanee causate dall'Idrossiurea. Dei 13 articoli selezionati, la maggior parte sono case reports, con solo tre revisioni e una lettera all'editore, nessuno degli studi presentati ed inclusi presenta un disegno sperimentale robusto sulla gestione delle ulcere degli arti inferiori, limitando così la possibilità di trarre conclusioni certe. Questa revisione narrativa (assolutamente non esaustiva) evidenzia una chiara necessità di studi prospettici e controllati che approfondiscano: eziopatogenesi, valutazione clinica e trattamento ottimale di queste lesioni iatrogene.

“To make this world a better place for patients and family who are fighting against chronic wounds”

Gli articoli confermano che la sospensione dell'Idrossiurea è spesso necessaria per la guarigione delle lesioni, suggerendo una relazione diretta tra l'uso del farmaco e la patologia cutanea. In particolare, Bulte et al. (2021) riportano una carrellata di effetti collaterali cutanei, dai più lievi come xerosi e iperpigmentazione, fino a effetti gravi come carcinomi cutanei e ulcere degli arti inferiori. Tali effetti, attribuibili all'attività citotossica dell'Idrossiurea, enfatizzano la necessità di un monitoraggio costante della cute in pazienti in terapia a lungo termine.

Gli articoli evidenziano inoltre che queste ulcere sono spesso refrattarie al trattamento locale se l'Idrossiurea non viene sospesa, come descritto nel case report su un paziente con anemia falciforme (Soya et al., 2019) e leucemia mieloide cronica (Ugwu NI et al., 2021). Inoltre, l'osservazione di una progressione verso lesioni maligne, come riportato da Antar et al. (2014), sottolinea un ulteriore rischio per i pazienti esposti cronicamente al farmaco.

Un altro importante aspetto rilevato è la frequente associazione delle ulcere con altri effetti collaterali cutanei indotti dall'Idrossiurea, come le cheratosi attiniche, le pigmentazioni ungueali e cutanee, l'alopecia e, in rari casi, le sindromi sclerodermiformi (Martin Guerra et al., 2019). Le due revisioni di Cozzani et al. (2015) e Griesshammer et al. (2021) riportano che la frequenza di questi effetti collaterali aumenta con la durata del trattamento, con l'insorgenza delle ulcere degli arti inferiori stimata tra il 2,6-12,5% nei pazienti trattati. Questi dati rafforzano l'indicazione a sospendere il trattamento con Idrossiurea, laddove possibile, e di adottare misure di protezione cutanea per prevenire danni cutanei a lungo termine, come raccomandato da Griesshammer et al.

Nonostante vi siano evidenti correlazioni tra l'Idrossiurea e il danno cutaneo, la letteratura offre indicazioni poco standardizzate sulla gestione delle ulcere iatrogene da Idrossiurea. Mancano protocolli condivisi per il trattamento locale delle lesioni e studi di follow-up a lungo termine che chiariscano la prognosi dei pazienti dopo la sospensione del farmaco. Tale carenza rappresenta un gap significativo nella letteratura, se consideriamo l'impatto negativo di queste ulcere sulla qualità della vita e la morbilità dei pazienti.

“To make this world a better place for patients and family who are fighting against chronic wounds”

Conclusioni e implicazioni per la pratica

Vista la gravità e la frequenza degli effetti collaterali cutanei legati all'utilizzo della Idrossiurea, risulta fondamentale promuovere una maggiore consapevolezza tra i clinici riguardo ai segni iniziali del danno cutaneo. Allo stesso tempo, sarebbe auspicabile che i futuri studi esplorassero l'efficacia di alternative terapeutiche e protocolli di gestione specifici per le ulcere causate da Idrossiurea.

L'elaborazione di linee guida o di buone pratiche basate sull'evidenza per gestire le ulcere degli arti inferiori rappresenta una priorità per migliorare la gestione di questi pazienti.

Dalla letteratura è emersa una totale mancanza di indicazioni riguardanti l'uso dei bendaggi compressivi per la gestione delle ulcere degli arti inferiori. Riteniamo che questo sia un aspetto molto importante da chiarire per poter trattare efficacemente le ulcere, così come lo studio vascolare sia venoso che arterioso nel caso sia indicato il bendaggio.

Un approfondimento diagnostico con ecodoppler degli arti inferiori, unito ad una valutazione clinica dei risultati, può permettere di regolare in modo appropriato l'intensità del bendaggio, riducendo di conseguenza l'edema e favorendo il processo di guarigione.

Vi sono alcune indicazioni per la gestione locale che non elenchiamo poiché vanno dalle medicazioni che mantengono l'ambiente umido agli interventi chirurgici.

La gestione con antisettici locali potrebbe essere un topic interessante poiché le lesioni sono frequentemente colonizzate (*Bulte et al,2021*), inoltre sarebbe interessante capire quale tipo di debridement possa essere indicato su queste lesioni vista la presenza frequente di slough molto tenace da rimuovere (*Bulte et al,2021*).

“To make this world a better place for patients and family who are fighting against chronic wounds”

Key Messages

Sospensione dell'Idrossiurea per la Guarigione delle Ulcere.

- La sospensione dell'Idrossiurea, quando possibile, risulta essere una misura fondamentale per il trattamento delle ulcere degli arti inferiori. I case reports e le revisioni rinvenute in letteratura suggeriscono che la sospensione dell'Idrossiurea è strettamente correlata alla guarigione delle ulcere, spesso la risoluzione avviene rapidamente dopo l'interruzione del trattamento.

Rischio di Progressione verso Lesioni Maligne

- L'uso prolungato di Idrossiurea è associato a un aumento del rischio di sviluppare ulcere cutanee gravi e tumori cutanei non-melanomi, il carcinoma squamocellulare e Merkel cell carcinoma. La necessità di un monitoraggio costante del paziente e della cute e l'adozione di misure preventive, come la protezione solare, sono essenziali per ridurre e gestire correttamente i rischi a lungo termine.

Carente Standardizzazione nella Gestione locale delle Ulcere

- Nonostante l'evidente correlazione tra Idrossiurea e i relativi danni cutanei, la letteratura attuale manca di protocolli standardizzati per la gestione delle ulcere degli arti inferiori. È fondamentale creare documenti di buone pratiche basate sulle evidenze per il trattamento locale, l'uso del bendaggio, il trattamento locale, l'antimicrobial stewardship e la gestione delle complicanze, incluso il tipo di debridement più appropriato.

“To make this world a better place for patients and family who are fighting against chronic wounds”

Appendice A

	Titolo	Abstract	Risultati	Studio
1	<i>Hydroxyurea: a reappraisal of its cutaneous side effects and their management</i> Camille A Bulte 1, Karl M Hoegler 1, Ömer Kutlu 2, Amor Khachemounne 3 4	Hydroxyurea (HU) is known to cause a broad spectrum of cutaneous side effects, ranging from relatively benign to severe. Although dermatologists are often consulted for the treatment of these side effects, a comprehensive resource discussing the different types and their management is lacking. In this study, we conducted a literature search in order to critically evaluate the reported types and management of hydroxyurea's cutaneous side effects, as well as review its mechanism of action, dermatologic uses, and common systemic side effects. Relatively common and benign side effects include hyperpigmentation, xerosis, and skin atrophy. While serious cutaneous side effects such as leg ulcers or nonmelanoma skin cancers occur in a substantial proportion of patients, these may resolve with HU discontinuation and proper dermatologic management. Therefore, it is crucial for dermatologists to be aware of these various cutaneous side effects and their management as prompt diagnosis and proper treatment will improve patient outcomes.	Gli effetti collaterali cutanei meno gravi variano dalla iperpigmentazione, alla xerosi e all'atrofia cutanea. Tra gli effetti collaterali definiti gravi vengono citate le ulcere cutanee, particolarmente presenti sulle gambe, la formazione di carcinomi cutanei quali il carcinoma squamocellulare e il coinvolgimento della mucosa orale. Viene anche menzionata la dermatomiosite come effetto collaterale dell'Idrossiurea, tumori cutanei non-melanomi, cheratosi attiniche, malattia di Bowen, cheratoacantomi, Merkel cell carcinoma. Per la gestione degli effetti summenzionati si raccomanda ove possibile la sospensione o riduzione del farmaco. La causa dello sviluppo degli effetti collaterali a livello cutaneo non è chiaramente compresa, ma si pensa possa essere dovuta alla citotossicità del farmaco. Viene menzionata la necessità di effettuare biopsie su lesioni ulcerative persistenti per escludere la malignità delle medesime e di svolgere regolari controlli cutanei per individuare lesioni potenzialmente sospette.	Review FULL TEXT
2	<i>Chronic Myeloid Leukaemia with Sudden Bilateral Deafness and Leg Ulcer Associated with Hydroxyurea Therapy</i> N I Ugwu 1, A E Okoye 1, C N Ugwu 1, F A Ibiam 2, O A Nnachi 3, G C Ugwu 3, N U Okoh 4	Deafness occurs rarely in patients with chronic myeloid leukaemia. Hydroxyurea-induced leg ulcer has been found in patients on long-term hydroxyurea therapy. We present a 53 year old man	In questo case-report viene descritto un uomo di 53 anni con leucemia mieloide cronica che dopo sette anni di terapia con Idrossiurea sviluppa ulcere alle gambe che non hanno mostrato miglioramenti con le terapie	Case Reports FULL TEXT

“To make this world a better place for patients and family who are fighting against chronic wounds”

		<p>who developed spontaneous bilateral deafness shortly after he was diagnosed with chronic myeloid leukaemia and subsequently developed hydroxyurea induced leg ulcer in the course of treatment. A 53 year-old male presented to our clinic with six months history of left abdominal mass, associated with easy satiety, occasional fever, night sweats, loss of appetite, weight loss, easy fatigability and bilateral leg swelling. Physical examination showed a middle-aged man in no obvious distress, afebrile, anicteric, pale, with no peripheral lymphadenopathy but had bilateral pitting pedal edema to the lower third. There was no significant finding on the chest. Abdominal examination showed hepatosplenomagaly. Full blood count showed anaemia, hyperleucocytosis and thrombocytosis. Peripheral blood film and bone marrow aspiration examinations were in keeping with chronic myeloid leukaemia. The BCR/ABL-1 transcript was negative, thus he was started on hydroxyurea in addition to other supportive treatment. Before commencement of hydroxyurea therapy, he spontaneously developed bilateral sensorineural deafness. Subsequently, he also developed leg ulcers, having been on hydroxyurea therapy for seven years which healed within eight weeks on discontinuation of hydroxyurea. Spontaneous</p>	<p>standard ma che sono guarite dopo a sospensione del farmaco.</p>	
--	--	---	---	--

“To make this world a better place for patients and family who are fighting against chronic wounds”

		deafness can occur in patients with chronic myeloid leukaemia due to hyperleucocytosis and urgent cytoreduction may help to prevent this complication. In addition, leg ulcer due to long-term hydroxyurea therapy can occur and usually do not respond to the conventional treatment but discontinuation of hydroxyurea.		
3	<i>Leg ulcer induced by hydroxycarbamide in sickle cell disease: What is the therapeutic impact?</i> Esaie Soya 1, Caroline Makowski 2, Sophie Blaise 1 3	Major sickle cell disease syndrome (SCD) is a set of potentially serious and disabling constitutional haemoglobin pathologies characterised by chronic haemolysis and vaso-occlusion phenomena. If expression takes the form of acute vaso-occlusive crisis, SCD is currently considered to be a chronic systemic pathology, primarily associated with vasculopathy and ischaemia-reperfusion phenomena. The haemolytic aspect of the disease may be associated with endothelial dysfunctional complications, including leg ulcers, which are a classic spontaneous complication of major SCD. Their frequency, all aetiologies combined, varies considerably according to the series under consideration. Hydroxycarbamide has become the standard treatment for some SCD phenotypes, but has classically been described as one of the causes of leg ulcer. This causality is widely debated and is still difficult to establish because it is a specific complication of the disease. Comorbidity factors	L'articolo descrive un paziente con anemia falciforme (Sickle Cell Disease) che ha sviluppato ulcere alle gambe durante il trattamento con idrossicarbamide/Idrossiurea. Le ulcere degli arti inferiori sono complicanza nota nei pazienti con SCD. L'utilizzo dell'Idrossiurea può esacerbare questa patologia. La sospensione del trattamento ha portato alla guarigione delle lesioni. Essendo le ulcere multifattoriali nella SCD si sottolinea l'importanza di una valutazione completa delle cause, queste ultime richiedono una gestione terapeutica mirata.	Case Reports FULL TEXT

“To make this world a better place for patients and family who are fighting against chronic wounds”

		(eg, iron deficiency) are also often implicated as causal or aggravating factors so research into all the potential aetiologies of leg ulcers in a sickle cell patient must be exhaustive. We discuss the aetiologies of a leg ulcer in a patient treated by hydrocarbamide for major SCD. The imputation of the drug was established, followed by a marrow allograft in this patient.		
4	<p><i>Hydroxyurea-induced genital ulcers and erosions: Two case reports</i> <i>Amy E Blum 1, William G Tsiaras 2, Jacqueline M Kemp 3</i></p>	<p>Hydroxyurea is a chemotherapeutic agent used for myeloproliferative disorders and sickle cell anemia that is well known to cause painful mucocutaneous ulcers, typically involving the legs or mouth. However, genital ulcerations due to hydroxyurea therapy are a rare, and likely underrecognized, adverse effect with only a few cases reported in the literature to date. Ulcers of the lower legs caused by hydroxyurea are associated with a diagnostic delay, and this is likely exacerbated in cases of genital ulceration due to a lack of awareness. Herein we present two cases of painful genital ulceration in patients on hydroxyurea therapy. In the first Case, an 87 year-old male with polycythemia vera developed an ulcer on the scrotum, which was assessed initially through virtual visits during the COVID-19 pandemic, and was refractory to topical and oral antibiotic treatments. The second case was a 79 year-old male with essential thrombocythemia and a history of persistent leg</p>	<p>Questo case-report descrive due casi di ulcere genitali indotte dall'uso di Idrossiurea (HU). I pazienti descritti in questo case-report hanno sviluppato erosioni ai genitali, dolorose e che non miglioravano con le terapie topiche. Dopo la sospensione dell'Idrossiurea, le lesioni si sono risolte completamente nell'arco di alcune settimane. Secondo gli autori queste lesioni sono rare e spesso diagnosticate con congruo ritardo, ma la loro identificazione e relativa sospensione del farmaco hanno portato ad una rapida guarigione e riduzione del dolore. Anche in questo case report vengono citate le ulcere agli arti inferiori in sede malleolare come risultato dell'effetto tossico cumulativo del farmaco e relativa sospensione o diminuzione come misura terapeutica per la risoluzione delle lesioni cutanee.</p>	<p>Case Reports FULL TEXT</p>

“To make this world a better place for patients and family who are fighting against chronic wounds”

		<p>ulcers who developed erosions of the glans penis. Both patients experienced complete resolution within weeks of discontinuing hydroxyurea therapy. In conclusion, genital ulcers and erosions induced by hydroxyurea may be underrecognized in clinical practice, but if identified, withdrawal of hydroxyurea leads to quick resolution of these lesions and the associated pain.</p>		
5	<p>Malleolar ulcers due to hydroxyurea treatment</p> <p>Abinoa Bueno Rodríguez 1, Paula Aguayo Carreras 2, Antonio Martínez López 2, Israel Pérez López 2, Ricardo Ruiz Villaverde 2</p>	Not available		Case Reports
6	<p><i>Successful treatment of hydroxyurea-associated chronic leg ulcers associated with squamous cell carcinoma</i></p> <p><i>Ahmad Antar 1, Rim S Isbak 2, Zaber K Otrock 3, Nadim El-Majzoub 4, Samer Ghosn 2, Rami Mahjoub 4, Ali T Taber 5</i></p>	<p>Hydroxyurea (HU) is an antineoplastic drug used in the treatment of chronic myeloproliferative neoplasms (MPNs). HU is associated with cutaneous adverse effects, whereas severe complications such as leg ulcers and non-melanoma skin cancers (NMSCs) are rare and only observed after long-term treatment. We herein report a patient with essential thrombocythemia (ET) treated chronically with HU, and who developed refractory bilateral leg ulcers complicated by squamous cell carcinoma (SCC) over both heels. The patient was successfully managed by multiple debridement stages and skin grafting surgeries.</p>	<p>Questo case-report descrive una donna con trombocitemia essenziale che ha sviluppato ulcere ai talloni dopo 5 anni di terapia con Idrossiurea e relativo sviluppo di un carcinoma squamo-cellulare infiltrante. Le lesioni sono state trattate con escissione chirurgica. Si pone particolare attenzione alla monitorizzazione dei pazienti con Idrossiurea.</p>	Case Reports FULL TEXT
7	<p>[Leg ulcers occurring under tyrosine kinase inhibitor therapy (sunitinib, nilotinib)]</p> <p>[Article in French]</p>			French

“To make this world a better place for patients and family who are fighting against chronic wounds”

	<i>A. Roger 1, M.L. Sigal 1, P. Bagan 2, C. Sin 1, P. Bilan 1, B. Dakbil 2, C. Fargacs 1, J-C. Couffinhal 2, E. Mabé 3</i>			
8	<i>[An 84-year-old man with an ulcer on his ankle] [Article in Dutch] Nicole van Berkum-Zandkamp 1 2, Ronald H. Honning 1, Rosanne Sanders-Koers 1</i>	Hydroxycarbamide is a cytotoxic drug that is used in haematological cancers. On long-term use (2-15 years) of 1500-2000 mg a day, there is a 9% risk of developing ulcers. This patient's ulcer was painful, of punched-out aspect, with a necrotic base and swollen wound edges. Upon discontinuation of hydroxycarbamide, the wound healed within 2 months.		Dutch
9	<i>Chronic ulcer in a patient with essential thrombocythemia taking hydroxyurea Nolan Maloney, Roberto Novoa, Jennifer E. Yeh 1</i>	Chronic skin ulcers in patients with suspected pyoderma gangrenosum can, on closer inspection and further workup, have a different cause. Recognition of key features on clinical examination such as the presence of atrophic blanche is key to avoid misdiagnosis of pyoderma gangrenosum and its subsequent treatment with high-dose corticosteroids and other immunosuppressive medications.	Article not available.	Case Reports
10	<i>A case of lower limb ulcer caused by hydroxyurea in treating primary thrombocytosis Yulan Shi 1, Zhenpeng Wu 2</i>	Hydroxyurea is a common medication for treating blood system diseases, but ulcers in the lower limbs caused by this medication are often rare and not often suspected. We reported an elderly patient with lower limb ulcers caused by hydroxyurea treatment for primary thrombocytosis. When hydroxyurea is used, close observation of skin lesions and prompt handling of any skin disruption should prevent ulcers.	Articolo full-text non disponibile.	Case Reports
11	<i>MALLEOLAR ULCERS ASSOCIATED TO</i>			Spanish

“To make this world a better place for patients and family who are fighting against chronic wounds”

	<p><i>HYDROXYUREA TREATMENT</i> <i>[Article in Spanish]</i> <i>María Auxiliadora Aparicio Julián, María Soledad Mayorza Baca, Carmen Morató García, R Maza Font, Julia María Sánchez Schmidt</i></p>			
12	<p><i>Essential Thrombocythemia: The Dermatologic Point of View</i> <i>Emanuele Cozzani 1, Alessandra Iurlo 2, Giulia Merlo 3, Daniele Cattaneo 4, Martina Burlando 3, Ivana Pierri 5, Luigi Gugliotta 6, Aurora Parodi 3</i></p>	<p>Essential thrombocythemia (ET) is a myeloproliferative neoplasm characterized by an increase in blood platelets and dominated by a predisposition to vascular events. Cutaneous manifestations can complicate its course. itching has been the most common symptom reported; however, the percentage has ranged from 3% to 46%, depending on the survey. Erythromelalgia is found in 6% of cases, and livedo reticularis, minor bleeding, acrocyanosis, and Raynaud's phenomenon are rare manifestations. It is important to recognize and treat these events, because they can affect patients' quality of life and could worsen the prognosis. In addition to skin involvement as a possible sign of ET, the treatment of ET can be associated with cutaneous complications. Hydroxycarbamide, interferon-alfa, and anagrelide can induce different skin lesions. Hydroxycarbamide has been associated with major complications, including painful leg ulcers and actinic keratoses. Minor events include alopecia and hyperpigmentation. Xerosis, pruritus, and photosensitivity are some of the complications reported</p>	<p>Questo articolo fa il punto delle patologie cutanee legate alla trombocitemia e gli effetti collaterali correlati all'uso dell'Idrossiurea. Le ulcere correlate all'Idrossiurea compaiono solitamente dopo 5 anni di trattamento e anche in questo caso sono descritte come particolarmente difficili da trattare e talvolta richiedono la necessità del farmaco. Vengono inoltre descritte: Alopecia, cheratosi attiniche, pigmentazioni ungueali e cutanee. Anche in questa revisione viene sottolineata la necessità di interrompere il farmaco ove possibile. Non viene citato l'uso del bendaggio per la gestione delle ulcere degli arti inferiori.</p>	<p>Review FULL TEXT</p>

“To make this world a better place for patients and family who are fighting against chronic wounds”

		by patients treated with interferon-alfa. Anagrelide has proved to be associated with fewer dermatologic effects, only detected in single cases. Knowledge of the ET cutaneous manifestations, together with the clinical examination findings, can result in an earlier diagnosis and the start of effective treatment.		
13	<i>Sclerodermiform Syndrome Induced by Hydroxycarbamide</i> Javier Miguel Martín Guerra 1, Miguel Martín Asenjo, Juan Pablo Miramontes González, Jose María Prieto de Paula ³	No abstract available	L'articolo descrive un caso di sindrome sclerodermiforme (SLD) causato dall'Idrossicarbamide in un uomo di 80 anni trattato per policitemia vera. Dopo sette anni di terapia, il paziente ha manifestato indurimento cutaneo, microstomia, fissurazioni buccali e sclerodattilia. L'interruzione della terapia ha portato ad un miglioramento della problematica cutanea.	Letter to Editor FULL TEXT
14	<i>A review of hydroxyurea-related cutaneous adverse events</i> Martin Griesshammer 1, Kai Wille 1, Parvis Sadjadian 1, Frank Stegelmann 2, Konstanze Döhner 2	Introduction: Hydroxyurea (HU) is an S-phase specific oral chemotherapeutic agent that inhibits ribonucleotide diphosphate reductase. It is the most common used cytoreductive drug in patients (pts) with BCR-ABL1 negative myeloproliferative neoplasms (MPN) and sickle cell disease (SCD). The World Health Organization lists HU as an "essential drug". Although most patients tolerate HU well, cutaneous adverse events (CAE) are frequent side effects and may limit its long-term use. This has become increasingly evident in recent years, especially in MPN patients, where CAE were previously underestimated and underdiagnosed. Areas	In questa revisione gli autori prendono in considerazione gli effetti avversi causati dalla Idrossiurea. Gli effetti cutanei sono rappresentati dalle ulcere, presenti in circa il 2,6-5% dei pazienti negli studi retrospettivi e fino al 12,5% negli studi prospettici. Tra gli altri effetti collaterali ricordiamo: neoplasie cutanee. Precancerose, alterazioni muco-cutanee. Anche in questo caso viene consigliata la sospensione quando possibile. Viene raccomandato un controllo costante e la protezione dagli effetti degli UV. Per il trattamento delle lesioni si consiglia la terapia con medicazioni che mantengano un ambiente umido, antisettici locali.	Review FULL TEXT

“To make this world a better place for patients and family who are fighting against chronic wounds”

		<p>covered: In this review, we present the available literature on HU-related CAE in MPN patients. In particular, data from a recently published and so far, only prospective non-interventional study investigating CAE in 172 MPN patients will be discussed in detail and compared with previously available data. Finally, we give an overview of the management of HU-related CAE in MPN patients and provide recommendations on the practical clinical approach. Expert opinion: In clinical practice, HU associated CAE are common and have important diagnostic and therapeutic consequences. Therefore, they should be considered in all MPN patients treated with HU in the future.</p>	<p>Non viene citato l'uso del bendaggio per la gestione delle ulcere degli arti inferiori.</p>	
45	<p><i>Dermatomyositis-like Eruption in a Woman Treated With Hydroxyurea</i> [Article in English, Spanish] E Moreno Artero 1, J J Paricio 2, J Antónanzas 3, A España 4</p>	No abstract available		Case Reports
46	<p><i>Numerous Ulcerated Plaques of the Trunk and Extremities in a Patient Receiving Long term Hydroxyurea Therapy</i> Paul Wirth 1, Todd V Cartee 2, Charlene Lam 2</p>	No abstract available		Case Reports
47	<p><i>[Development of skin squamous cell carcinoma on the scalp in a hydroxycarbamide treated polycythemia vera patient]</i> [Article in Japanese] Megumi Suzuki 1 2, Eri Maezima 3, Takehiro Ohnuma 3, Tatsuyoshi Kawamura 3, Keita Kirito 4</p>	<p>Hydroxycarbamide is a widely used cytoreductive agent for treating polycythemia vera and essential thrombocythemia. Although hydroxycarbamide is usually well tolerated by most patients for long periods, some patients experience mucosal or cutaneous adverse events. Furthermore, a series of case</p>		Case Reports Articolo in Giapponese.

“To make this world a better place for patients and family who are fighting against chronic wounds”

		<p>report have indicated an association of hydroxycarbamide use with the development of non-melanoma skin cancer, especially in western countries. Here, we present the case of an elderly Japanese polycythemia vera patient who developed squamous cell carcinoma of the skin on the scalp after 10 years of exposure to hydroxyurea.</p>		
18	<p><i>Hydroxyurea-induced Tooth Discoloration</i> Muhammed Okuyucu 1, Memiş Hilmi Atay 2</p>	No abstract available	Questo case report descrive un caso clinico di un paziente che ha sviluppato una discromia nera dei denti dopo tre mesi di trattamento con Idrossiurea.	Case Reports FULL TEXT
49	<p><i>Anhidrosis associated with long-term use of hydroxyurea in a patient with myeloproliferative neoplasm</i> Saad Sabbagh 1, Kamthar Jarrah 2, Rayan Bon Fakbredin 3, Dana Saadeh 4, Ali T Taber 5</p>	No abstract available	Full text non disponibile	Case Reports
20	<p><i>Hydroxyurea-induced hyperpigmentation with iron deposition</i> Kevin P Lee 1, Ramya K Vangipuram, Natasha K Klimas, Soma Sanyal, Misha V Kosbelev</p>	<p>Hydroxyurea is a chemotherapeutic agent that is used in the treatment of various hematological diseases including chronic myelogenous leukemia, polycythemia vera, and sickle cell anemia. Hydroxyurea is also used to treat psoriasis. Drug-induced hyperpigmentation is a known cutaneous side effect of hydroxyurea along with xerosis, dermal ulcers, and dermatomyositis-like eruptions. Hyperpigmentation has been observed in the oral mucosa, nails, and in a generalized or a diffuse pattern. The mechanism of hyperpigmentation related to hydroxyurea is believed to be correlated with increased melanin. Classically, clinical</p>	Questo case report presenta un caso clinico di un paziente di 75 anni affetto da sindrome mielodisplastica, che ha sviluppato un'iperpigmentazione scura alle gambe correlata al deposito di ferro dopo aver iniziato il trattamento con Idrossiurea.	Case Reports FULL TEXT

“To make this world a better place for patients and family who are fighting against chronic wounds”

		types of diffuse hyperpigmentation owing to iron deposition in the dermis have been associated with minocycline and not with hydroxyurea. We report a novel case in which hydroxyurea hyperpigmentation is associated with iron deposition.		
24	<i>Twenty-Nail Transverse Melanonychia Induced by Hydroxyurea: Case Report and Review of the Literature</i> Osamu Osumoto, John Ublemann, Adam Rubin	Twenty-nail transverse melanonychia from hydroxyurea is a rare phenomenon, only reported four times previously. Here we describe a 51-year-old female who presented with 20-nail transverse melanonychia 3 months after initiating hydroxyurea therapy. Transverse melanonychia is a benign process but can cause patients significant distress, and thus is an entity with which dermatologists should recognize. We then review the cutaneous manifestations, differential diagnosis, and clinical considerations when evaluating patients with transverse melanonychia from hydroxyurea or other causes.	Full text non disponibile.	Case Reports
22	<i>Hydroxyurea-induced oral ulceration</i> Maha Badawi 1, Soulafa Almazrooa 2, Fatima Azher 3, Fatin Alsayes 4	Hydroxyurea is an antimetabolite that is widely used in the treatment of many benign and malignant conditions. This drug is usually well tolerated but has a number of side effects that vary in incidence. In cases of clinically significant adverse events, hydroxyurea is usually discontinued either temporarily or permanently, depending on treatment	Questo case report describe un caso di ulcerazione orale associata all'uso di Idrossiurea in un paziente con leucemia mieloide cronica. L'ulcera è scomparsa dopo 16 giorni dalla sospensione della terapia.	Case Reports FULL TEXT

“To make this world a better place for patients and family who are fighting against chronic wounds”

		<p>need versus harm caused by side effects. Here, we report a case of oral ulceration associated with hydroxyurea treatment in a patient who had chronic myelogenous leukemia. The patient rapidly developed an oral ulcer 12 days after administration of the drug. Hydroxyurea was discontinued, and the oral lesion appreciably decreased in size and severity. Physicians and dentists should be aware of the association between hydroxyurea and oral lesions.</p>		
23	<p><i>Acral keratoses and leucocytoclastic vasculitis occurring during treatment of essential thrombocythaemia with hydroxyurea</i> B Worley 1, S J Glassman 1</p>	<p>Hydroxyurea is used in essential thrombocythaemia to lower thromboembolic risk. Cutaneous adverse effects from hydroxyurea are diverse. Small vessel vasculitis has been rarely reported, and the coexistence of several different morphologies has not been described. We report a case of acral keratoses, psoriasiform plaques and leucocytoclastic vasculitis (LCV) in a patient with essential thrombocythaemia. A 69-year-old woman developed a confusing array of skin lesions including keratotic papules, psoriasiform plaques and keratoderma 4 years after commencing hydroxyurea therapy. The initial diagnosis was hand and foot psoriasis, but lesions were resistant to therapy. With an increase in the dose of hydroxyurea, the lesions ulcerated. Skin biopsies taken from different sites indicated different diagnoses,</p>	<p>Questo case report descrive un caso clinico di una donna di 69 anni con trombocitemia essenziale che ha sviluppato diverse manifestazioni cutanee, tra cui cheratosi acrale, placche psoriasiformi e vasculite leucocitoclastica durante il trattamento con Idrossiurea. La sospensione del farmaco ha portato ad un rapido miglioramento.</p>	<p>Case Reports FULL TEXT</p>

“To make this world a better place for patients and family who are fighting against chronic wounds”

		including LCV. Discontinuation of hydroxyurea yielded rapid improvement. Although the most commonly reported cutaneous adverse effect from hydroxyurea is leg ulceration, this can be preceded or accompanied by less dramatic skin lesions. Unless recognized, delayed diagnosis and lesion progression can occur.		
24	<i>Non-infectious Panniculitis during Hydroxyurea Therapy in a Patient with Myeloproliferative Disease</i> Yasushi Ogawa 1, Masashi Akiyama	No abstract available	L'articolo riporta un raro caso di panniculite non infettiva associata alla terapia con Idrossiurea (HU) in una paziente di 81 anni affetta da una malattia mieloproliferativa che si è risolta con la sospensione del farmaco.	Case Reports FULL TEXT

Appendice B

Ricerca libera

25	<p><i>Leg ulcer with long-term hydroxyurea use</i> <i>Mohammad Ammad Ud Din 1, Syed Ather Hussain 1, Saad Jamsheed 2</i></p>	<p>Long-term use of hydroxyurea can cause leg ulcers which usually do not heal unless the drug is discontinued. Patients should be counseled regarding alternative lines of treatment like anagrelide and pegylated-interferon.</p> <p>Keywords: essential thrombocytosis, hematology, hydroxyurea</p>	<p>L'articolo descrive il caso di un uomo di 63 anni con trombocitosi essenziale che ha sviluppato un'ulcera dolorosa e non cicatrizzante sulla gamba sinistra dopo quattro anni di trattamento con Idrossiurea. Le ulcere, comuni nei pazienti a lungo termine con Idrossiurea, derivano dall'azione citotossica del farmaco, che ostacola la sintesi del DNA nei cheratinociti basali e danneggia la produzione di collagene cutaneo. La guarigione è possibile solo interrompendo Idrossiurea,</p>	Case Reports
26	<p><i>Leg ulcers and hydroxyurea: report of three cases with essential thrombocythemia</i> <i>Zeynep Demirçay 1, Asuman Cömert, Cafer Adigüzel</i></p>	<p>CASE 1: A 65-year-old woman with essential thrombocythemia (ET) had been taking oral hydroxyurea (HU), 1,000 mg daily, for 7 years. Six months ago, she developed an ulcer on the outer part of her left ankle, which healed spontaneously within 2 months. She presented with a new, tender, shallow ulcer, 2 cm x 2 cm in size, at the same site. Doppler examination revealed thrombosis of the left common femoral vein and a calcified atheroma plaque of the left common femoral artery. The dosage of HU was decreased to 500 mg daily when the platelet counts were found to be within normal levels. The ulcer completely healed within 2 months with occlusive wound dressings, and has not recurred within the follow-up period of 1 year. CASE 2: A 56-year-old</p>	<p>L'articolo presenta tre casi di donne affette da trombocitemia essenziale che hanno sviluppato lesioni ulcerative alle gambe dopo anni di terapia con Idrossiurea (HU). Le ulcere erano localizzate prevalentemente nella regione malleolare, dolorose e resistenti alle cure tradizionali. La sospensione o riduzione di HU ha favorito la guarigione in alcuni casi, ma la terapia non può sempre essere interrotta per motivi clinici. Gli autori suggeriscono che le ulcere indotte da HU siano dovute agli effetti citotossici del farmaco e possono essere aggravate da patologie vascolari concomitanti.</p>	Case Reports

“To make this world a better place for patients and family who are fighting against chronic wounds”

		<p>women presented with multiple, painful, leg ulcers of 1 year duration. She had been diagnosed as having ET and had been on HU therapy, 1,500 mg/day, for the past 5 years. Interferon-alpha-2b was started 3 months ago, in addition to HU, which was tapered to 1,000 mg daily. She had suffered from hypertension for 20 years treated with nifedipine and enalapril, and had recently been diagnosed with diabetes mellitus which was controlled by diet. Examination revealed three ulcers located on the lateral aspects of both ankles and right distal toe. Arterial and venous Doppler examinations were within normal limits. Histopathology of the ulcer revealed nonspecific changes with a mixed inflammatory cell infiltrate around dermal vessels. The ulcers completely healed within 10 weeks with topical hydrocolloid dressings. After healing, she was lost to follow-up. A year later, it was learned that she had developed a new ulcer at her right heel, 3 months after her last visit (by phone call). This ulcer persisted for 8 months until HU was withdrawn.</p> <p>CASE 3: A 64-year-old woman with ET presented with a painful leg ulcer of 6 months' duration. She had been taking oral HU for 5 years. She had a 20-year history of hypertension treated with lisinopril. Examination revealed a punched-out ulcer of 2 cm x 2 cm over the right lateral malleolus. Doppler</p>		
--	--	--	--	--

“To make this world a better place for patients and family who are fighting against chronic wounds”



		examination of the veins revealed insufficiency of the right greater saphenous and femoral veins. Angiography showed multiple stenoses of the right popliteal and femoral arteries. As her platelet count remained high, HU was continued. During the follow-up period of 13 months, the ulcer showed only partial improvement with local wound care.		
--	--	---	--	--

Bibliografia

- Ammad Ud Din M, Hussain SA, Jamsbed S. Leg ulcer with long-term hydroxyurea use. Clin Case Rep. 2021 Feb 24;9(4):2487-2488. doi: 10.1002/ccr3.3991. PMID: 33936725; PMCID: PMC8077256.*
- Ammad Ud Din M, Hussain SA, Jamsbed S. Leg ulcer with long-term hydroxyurea use. Clin Case Rep. 2021 Feb 24;9(4):2487-2488. doi: 10.1002/ccr3.3991. PMID: 33936725; PMCID: PMC8077256.*
- Antar A, Ishak RS, Otroock ZK, El-Majzoub N, Ghosn S, Mahfouz R, Taber AT. Successful treatment of hydroxyurea-associated chronic leg ulcers associated with squamous cell carcinoma. Hematol Oncol Stem Cell Ther. 2014 Dec;7(4):166-9. doi: 10.1016/j.bemonc.2014.09.008. Epub 2014 Oct 30. PMID: 25467031.*
- Antonoli E, Guglielmelli P, Pieri L, et al. Hydroxyurea-related toxicity in 3,411 patients with Ph⁻-negative MPN. Am J Hematol 2012; 87: 552–554.*
- Badawi M, Almazrooa S, Azher F, Alsayes F. Hydroxyurea-induced oral ulceration. Oral Surg Oral Med Oral Pathol Oral Radiol. 2015 Dec;120(6):e232-4. doi: 10.1016/j.oooo.2015.09.006. Epub 2015 Sep 16. PMID: 26548732.*
- Blum AE, Tsiaras WG, Kemp JM. Hydroxyurea-induced genital ulcers and erosions: Two case reports. J Tissue Viability. 2021 Aug;30(3):462-464. doi: 10.1016/j.jtv.2021.06.001. Epub 2021 Jun 6. PMID: 34147315.*
- Bulte CA, Hoegler KM, Kutlu Ö, Khachemoune A. Hydroxyurea: a reappraisal of its cutaneous side effects and their management. Int J Dermatol. 2021 Jul;60(7):810-817. doi: 10.1111/ijd.15302. Epub 2020 Nov 12. PMID: 33179784.*
- Bulte CA, Hoegler KM, Kutlu Ö, Khachemoune A. Hydroxyurea: a reappraisal of its cutaneous side effects and their management. Int J Dermatol. 2021 Jul;60(7):810-817. doi: 10.1111/ijd.15302. Epub 2020 Nov 12. PMID: 33179784.*
- Cozzani E, Iurlo A, Merlo G, Cattaneo D, Burlando M, Pierri I, Gugliotta L, Parodi A. Essential Thrombocythemia: The Dermatologic Point of View. Clin Lymphoma Myeloma Leuk. 2015 Dec;15(12):739-47. doi: 10.1016/j.clml.2015.08.086. Epub 2015 Sep 3. PMID: 26432058.*
- Demirçay Z, Cömert A, Adigüzel C. Leg ulcers and hydroxyurea: report of three cases with essential thrombocythemia. Int J Dermatol. 2002 Dec;41(12):872-4. doi: 10.1046/j.1365-4362.2002.01623.x. PMID: 12492973.*
- Flora, A., Crozier, A.-M., & Oakley, A. (2020, settembre). Hydroxyurea-induced cutaneous ulcer. DermNet. <https://dermnetnz.org/topics/hydroxyurea-induced-cutaneous-ulcer>*
- Griesshammer M, Wille K, Sadjadian P, Stegelmann F, Döhner K. A review of hydroxyurea-related cutaneous adverse events. Expert Opin Drug Saf. 2021 Dec;20(12):1515-1521. doi: 10.1080/14740338.2021.1945032. Epub 2021 Jun 28. PMID: 34181494.*

“To make this world a better place for patients and family who are fighting against chronic wounds”

Hwang SW, Hong SK, Kim SH, Seo JK, Lee D, Sung HS. A Hydroxyurea-induced Leg Ulcer. *Ann Dermatol*. 2009 Feb;21(1):39-41. doi: 10.5021/ad.2009.21.1.39. Epub 2009 Feb 28. PMID: 20548853; PMCID: PMC2883366.

Iancu GM, Ocneanu A, Rotaru M. Hydroxyurea-induced superinfected ulcerations: Two case reports and review of the literature. *Exp Ther Med*. 2020 Dec;20(6):191. doi: 10.3892/etm.2020.9321. Epub 2020 Oct 14. PMID: 33101481; PMCID: PMC7579764.

Lee KP, Vangipuram RK, Klimas NK, Sanyal S, Koshelev MV. Hydroxyurea-induced hyperpigmentation with iron deposition. *Dermatol Online J*. 2019 Oct 15;25(10):13030/qt6q51c0p9. PMID: 31735009.

Martín Guerra, J. M., Martín Asenjo, M., Miramontes González, J. P., & Prieto de Paula, J. M. (2019). Sclerodermiform syndrome induced by hydroxycarbamide. *Journal of Clinical Rheumatology: Practical Reports on Rheumatic & Musculoskeletal Diseases*, 8(S), 1.

Ogawa Y, Akiyama M. Non-infectious Panniculitis during Hydroxyurea Therapy in a Patient with Myeloproliferative Disease. *Acta Derm Venereol*. 2016 May;96(4):566-7. doi: 10.2340/00015555-2292. PMID: 26576655.

Okuyucu M, Atay MH. Hydroxyurea-induced Tooth Discoloration. *Turk J Haematol*. 2020 Feb 20;37(1):74-75. doi: 10.4274/tjh.galenos.2019.2019.0275. Epub 2019 Nov 12. PMID: 31711282; PMCID: PMC7057753.

Simeonovski V, Breshkovska H, Duma S, et al. Hydroxyurea associated cutaneous lesions: a case report. *Open Access Maced J Med Sci* 2018; 6: 1458–1461.

Soya E, Makowski C, Blaise S. Leg ulcer induced by hydroxycarbamide in sickle cell disease: What is the therapeutic impact? *Int Wound J*. 2019 Aug;16(4):897-902. doi: 10.1111/inj.13115. Epub 2019 Mar 27. PMID: 30916480; PMCID: PMC7949276.

Ugwu NI, Okoye AE, Ugwu CN, Ibiam FA, Nnachi OA, Ugwu GC, Okoh NU. Chronic Myeloid Leukaemia with Sudden Bilateral Deafness and Leg Ulcer Associated with Hydroxyurea Therapy. *West Afr J Med*. 2021 May 29;38(5):502-506. PMID: 34051725.

Worley B, Glassman SJ. Acral keratoses and leucocytoclastic vasculitis occurring during treatment of essential thrombocythaemia with hydroxyurea. *Clin Exp Dermatol*. 2016 Mar;41(2):166-9. doi: 10.1111/ced.12708. Epub 2015 Aug 12. PMID: 26269121.

“To make this world a better place for patients and family who are fighting against chronic wounds”